Lane Medical Library

Aus der Medizinischen Universitätsklinik zu Kiel
Direktor: Prof. Dr. Schittenhelm

Über das Elektrocardiogramm bei Coronararterienthrombose

(Seine Bedeutung und Deutung)

INAUGURAL-DISSERTATION

zur Erlangung der Doktorwürde der Hohen Medizinischen Fakultät der Christian-Albrechts-Universität Kiel

vorgelegt von

HANS WILHELM PAULSEN

aus Koldenbüttel

KIEL 1931

Druck von Schmidt & Klaunig.

Nr. 67.
Rektoratsjahr 1931/32.
Referent: Prof. Dr. **Schellong.**
Korreferent: Prof. Dr. **Schittenhelm.**
Zum Druck genehmigt:
Prof. Dr. **Rominger,**
Dekan.

MEINEN ELTERN GEWIDMET

Digitized by the Internet Archive
in 2026

https://archive.org/details/IA40153521_0150

I. Die Bedeutung der Diagnose „Coronararterienthrombose".

Es ereignet sich nicht so selten, daß Männer im vorgeschrittenen Alter von heftigen Angina-pectoris-Anfällen heimgesucht werden, die mit Schock, Kollaps und Dyspnoe vergesellschaftet sein können. Hier handelt es sich dann nicht um eine Angina pectoris auf funktioneller Basis, sondern um ein schweres organisches Krankheitsbild, dessen Diagnose von außerordentlicher Wichtigkeit ist. Viele Forscher haben dazu beigetragen, das Krankheitsbild zu klären, so daß es heute keine Schwierigkeiten mehr macht, die Diagnose in typischen Fällen zu stellen. In differentialdiagnostischer Beziehung ist die Erkennung des Krankheitsbildes von großer Bedeutung, da die Symptome, die ihren Grund in einer Coronararterienthrombose haben, häufig die Aufmerksamkeit auf das Abdomen lenken. Es kann sehr leicht vorkommen, daß man dann die Diagnose auf perforiertes Magen- oder Duodenalulcus, akute Pankreatitis oder Cholelithiasis stellt. Wegen der einzuschlagenden Therapie ist die richtige Diagnosenstellung von Wichtigkeit. Ein chirurgischer Eingriff ist in diesen Fällen streng kontraindiziert und bedeutet für den Patienten in den meisten Fällen den Tod.

II. Das klinische Bild der Coronararterienthrombose.

Das klinische Bild ist neuerdings genügend bekannt. Ich verweise auf die Arbeiten von Leyden, Obrastzow und Strachesko, E. Frank, Jegorow und Parkinson und Bedford. Ich will hier nur das klinische Bild in seinen Grundzügen kurz aufführen, soweit es zum Verständnis der folgenden Fälle nötig ist.

1. Der Beginn der Coronararterienthrombose.

Charakteristisch ist der ganz akute Beginn mit starken Schmerzen in der Herzgegend, die oft in die Achselgegend, die Schulter, den Arm und den Rücken ausstrahlen. Die Schmerzen beginnen häufig bei völliger Ruhe des Patienten. Es ist ein ganz schwerer

Angina-pectoris-Anfall, der stunden-, ja tagelang bestehen kann, so daß man geradezu von einem Status anginosus spricht. Mitunter klagen die Patienten auch über starke Schmerzen im Epigastrium.

2. Einteilung der bis jetzt bekannten Fälle nach dem Beginn der Erkrankung.

Nach Parkinson und Bedford kann man drei Gruppen unterscheiden: a) Solche Fälle mit plötzlichem Herztod, b) Fälle, bei denen die Schmerzen plötzlich einsetzen, und der Patient schwere Schock- und Kollapserscheinungen bekommt, aber am Leben bleibt. Aus dieser Gruppe rekrutieren sich die meisten Fälle, die bis jetzt in der Literatur beschrieben worden sind, c) Fälle mit Dyspnoe und ausgesprochener Herzschwäche ohne Angina-pectoris-Beschwerden, die dann an ihrer Herzschwäche zugrunde gehen.

3. Die Symptome der Krankheit.

Mit diesen Schmerzattacken auf organischer Grundlage tritt dann gleichzeitig eine allgemeine Adynamie auf. Die Patienten fühlen sich kraftlos und machen einen schwerkranken Eindruck. Diese Adynamie dokumentiert sich auch in einer Herabsetzung des Blutdrucks, der vorher, da es sich meist um Arteriosklerotiker handelt, häufig sehr hoch war. So kann es vorkommen, daß der Blutdruck unter 100 mm Hg sinkt, was bei Leuten des 6. und. 7. Jahrzehnts, die am meisten von der Krankheit befallen werden, eine erhebliche Senkung bedeutet. Diese Tatsache ist auch für die Therapie von einer gewissen Bedeutung. Bei der Angina pectoris auf funktioneller Grundlage gibt man Amylnitrit, um den Anfall zu koupieren. Bei Fällen von Coronararterienthrombose ist es jedoch wirkungslos. Ja, es ist hier sogar kontraindiziert, da durch das Amylnitrit der Blutdruck noch weiter herabgesetzt werden kann, und es so zu sehr bedrohlichen Zuständen der an sich schon gefährlichen Krankheit kommen kann.

Ein Zeichen, das in fast allen Fällen vorhanden sein soll, ist das Fieber, das zuerst von Hanser beschrieben wurde. Es hält nur wenige Tage an und ist nur mäßigen Grades, aber nach E. Frank eines der sichersten Zeichen für eine organische Natur des Leidens. Von Hanser wurde es als Febris epistenocardica bezeichnet.

Weiterhin wird in manchen Fällen ein nur kurze Zeit dauerndes, aber charakteristisches pericardiales Reiben gehört, das von einer Pericarditis herrührt, die immer über einem Myocardinfarkt, der hier nach der Thrombose entsteht, auftritt. Vielleicht hängt die Temperatursteigerung mit diesem Entzündungsprozeß zusammen, vielleicht ist sie durch die Muskelnekrose oder durch thrombotische Auflagerung auf dem Endocard über dem muskelnekrotischen Gebiet hervorgerufen. Wahrscheinlich spielen alle drei Faktoren bei der Entstehung des Fiebers eine Rolle.

Sehr häufig findet man auch eine Leukocytose im akuten Stadium. Durchschnittlich findet man etwa 15 000 Leukocyten. Doch ist dieses Symptom nicht in allen Fällen vorhanden.

Nach E. Frank kommt noch ein charakteristischer Röntgenbefund hinzu. Der Herzschatten ist dreieckig, die Herzbögen sind verstrichen, so daß die Herzgrenzen fast gradlinig verlaufen. Er bezeichnet dies als das Bild des „schlaffen und tonuslosen" Herzens.

Am Puls ist oft eine Tachycardie wahrzunehmen. Ein Puls von 100 bis 120 Schlägen pro Minute kann tage- und wochenlang bestehen. Andererseits sind auch Fälle mit Bradycardie beschrieben worden.

Einige Tage nach dem Anfall tritt bei manchen Patienten mehr oder weniger Blut im Auswurf auf, das wohl von einer Stauung im Lungenkreislauf auf Grund der Herzschwäche herrührt.

4. Die Prognose der Coronararterienthrombose.

Die meisten Patienten gehen an Kreislaufschwäche in den ersten Tagen nach den Anfällen zugrunde. Diejenigen, die diesen Gefahren nicht erliegen, müssen ein langes Krankheitslager durchmachen und können nur ganz allmählich genesen. Mit dem sich restituierenden Blutdruck wird auch das Allgemeinbefinden besser. Es ist von Jegorow ein Fall beschrieben worden, der noch 15 Jahre nach dem ersten Anfall lebte.

5. Die Differentialdiagnose gegenüber der funktionellen Angina pectoris.

Es dürfte klar sein, daß es wegen der Prognose und Therapie sehr wichtig ist, die Differentialdiagnose zwischen Angina pectoris

im Heberden'schen Sinn und akutem Conorararterienverschluß zu stellen. Parkinson und Bedford haben dafür ein sehr brauchbares Schema angegeben, das ich in deutscher Übersetzung mit einigen Abänderungen wiedergebe:

Angina pectoris	Coronararterienthrombose
Anfang: bei Anstrengung	bei Ruhe oder im Schlaf
Sitz des Schmerzes: Sternum, ausstrahlend in Achsel und Arm	Sternum, ausstrahlend auch ins Abdomen
Haltung des Patienten: unbeweglich	unruhig, sogar umhergehend
Dauer: Minuten	Stunden oder Tage
Schock: fehlt	vorhanden
Dyspnoe: fehlt	oft vorhanden
Erbrechen: selten	meist vorhanden
Puls: unverändert	klein, häufig schnell
Temperatur: normal	folgt meistens
Blutdruck: normal oder erhöht	erniedrigt
Herztöne: normal	leise, zuweilen Galopprhythmus, pericardiales Reiben
Herzschwäche: fehlt	folgt häufig
Elektrocardiogramm: meist normal	charakteristische Veränderungen.

Dieses Schema bietet natürlich nur Anhaltspunkte für die Differentialdiagnose. Es gibt Fälle wie die unten folgenden, die aus dem klinischen Bild überhaupt nicht zu diagnostizieren sind. Da aber ein Elektrocardiogramm nicht immer gemacht werden kann, wird man meistens auf das klinische Bild angewiesen sein. In diesen Fällen wird sich die Anwendung des Schemas als sehr dienlich erweisen.

In der medizinischen Klinik zu Kiel wurden in den letzten Jahren einige Patienten beobachtet, die eine Coronararterienthrombose hatten, bei denen aber die klinischen Symptome nicht so ausgeprägt waren, wie bei den bis jetzt beschriebenen Fällen. Die Diagnose konnte deshalb auch nicht aus dem klinischen Bild gestellt werden, sondern erst mit Hilfe des Elektrocardiogramms, das für die Coronararterienthrombose sehr charakteristische Veränderungen zeigt.

III. Das elektrocardiographische Bild der Coronararterienthrombose.

Ich will hier kurz auf die Veränderungen eingehen, die ein Verschluß der Coronararterien auf das Elektrocardiogramm ausübt. Der erste, der in einer Arbeit, die im Jahre 1920 erschien, darauf hinwies, daß bei Conorararterienthrombose und dem darauf folgenden anämisch-nekrotischen Infarkt, eine typische Veränderung im Elektrocardiagramm zu konstatieren ist, war der Amerikaner Pardee. Nach ihm haben sich fast nur amerikanische und englische Forscher auf diesem Gebiete betätigt, und erst in der allerletzten Zeit sind auch Oettinger und E. Frank dieser Frage näher getreten. In der ersten Arbeit beschrieb Pardee einen Fall von Coronararterienthrombose, bei dem die klinischen Symptome so ausgeprägt waren, daß die Diagnose als sicher angesehen werden konnte. Er war in der Lage, schon vier Stunden nach dem ersten Anfall ein Elektrocardiogramm aufzunehmen und dieses zwei Monate hindurch je nach Belieben zu wiederholen. Er konnte daher elektrocardiographische Aufnahmen im akuten Stadium und in der Zeit der darauf folgenden Rekonvalescenz, d. h. im Stadium der Organisation und Vernarbung des Infarktes bekommen. Im Jahre 1925 ist von Pardee eine neue Arbeit erschienen, in der er klar die von ihm gefundenen Veränderungen herausarbeitet. Er unterscheidet die Zeichen, die im akuten Anfall auftreten, streng von denen, die nach Ablauf dieser akuten Erscheinung zu finden sind. Es kommt dabei nicht auf die häufig im Anfall vorhandenen verschiedenen Formen von Rhythmusstörungen, wie Vorhofflimmern, Vorhofflattern, häufigen Extrasystolen, partiellem und totalem Herzblock an, sondern auf ganz bestimmte Veränderungen im Kammerkomplex. Über die von Pardee gefundenen Zeichen folge ich im wesentlichen den Aufzeichnungen Oettingers.

1. Das Electrocardiogramm im akuten Stadium.

Im akuten Stadium beobachtete Pardee in drei Fällen eine ausgesprochene Verzerrung des Kammerkomplexes des Elektrocardiogramms. Er fand eine Erhöhung des S - T Intervalles über die Null-Linie, das sonst mit dieser zusammenfällt (Figur I). Das S - T Intervall entspringt von einem Punkte des absteigenden Schenkels der R-Zacke, der umso höher liegt, je aus-

gedehnter der anämisch-nekrotische Herd ist, wie Smith in seinen Experimenten gezeigt hat. Die Verzerrung des Kammerkomplexes kann auch als ein unmittelbarer Übergang der an ihrem absteigenden Schenkel wie abgeschnittenen R-Zacke in die hoch über der Null-Linie gelegenen T-Zacke beschrieben werden. Dabei erhebt sich die T-Zacke häufig über die R-Zacke hinaus.

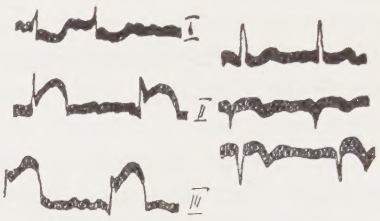

Fig. I (nach Pardee) Fig. II (nach Pardee)

Es kommt also auf die Verschmelzung der Initialgruppe mit der Endschwankung des Kammerkomplexes an. Die Veränderung ist bei keiner anderen Herzkrankheit beobachtet worden. Leider ist dieses Zeichen nur im akuten Anfall und kurze Zeit danach anzutreffen.

2. Das Elektrocardiogramm im Stadium der Heilung.

Mit der beginnenden Organisation und fortschreitenden Vernarbung des durch die Coronararterienthrombose gesetzten nekrotischen Bezirkes zeigen sich dann andere Formen des Elektrocardiogramms. Die Höhe der T-Zacke nimmt immer mehr ab, bis sie schließlich negativ wird. Das Q-R-S-Intervall nimmt bald normale Formen an. Das S-T-Intervall wird zwar nicht wie im normalen Elektrocardiogramm (siehe Figur II). Es nimmt wohl seinen Anfang von der Null-Linie, wendet sich dann aber in nach oben konvexem Bogen nach unten und bildet das negative T, das meist einen ungewöhnlich spitzen Winkel aufweist. Pardee bezeichnet diese Veränderung als „Coronary T wave", die er jedoch nicht für Coronararterienthrombose beweisend hält, wenn sie allein in Ableitung III vorhanden ist, wohl aber wenn Ableitung II zugleich ein negatives T zeigt. Oppenheimer, Man und Rothschild sprechen von einem „Cove plane T" in diesem Falle. Mit der Zeit verschwindet auch diese Veränderung am Elektrocardiogramm, das

dann wieder normale Formen annehmen soll, sobald der Vernarbungsprozeß beendet ist, was häufig erst nach Jahren der Fall ist.

Diese Coronare T-Zacke kommt nach Pardee jedoch nicht allein im Heilungsstadium nach akutem Verschluß der Coronararterien vor, sondern auch bei einer allmählichen Verengerung des Gefäßlumens bei atheromatösen Prozessen der Intima. Der Verschluß geht so langsam vor sich, daß es nicht zur Ausbildung eines anämisch-nekrotischen Infarktes kommt, sondern daß im Gesunden wegen der mangelhaften Ernährung Schwielen ohne vorhergehende Nekrosen gebildet werden. Nach Abschluß dieses Prozesses schwindet dann die Coronary T wave auch wieder.

Ferner liegen Arbeiten über dieses Gebiet von Rothschild, Man und Oppenheimer, Smith, Parkinson und Bedford sowie die schon erwähnte Arbeit von Oettinger vor, die im wesentlichen eine Bestätigung der von Pardee gefundenen Anzeichen enthalten.

Alle diese Zeichen sind nur zu finden, wenn der Verschluß im Ramus descendens der Arteria coronaris circumflexa sinistra vorkommt, so daß der Ausfallsherd sich auf den linken Ventrikel erstreckt. Sitzt dieser Herd im rechten Ventrikel, so gibt es nach Smith, der Experimente darüber angestellt hat, Veränderungen am Elektrocardiogramm, die denen einer Läsion des rechten Zweiges des Atrioventrikularbündels ähnlich sind, und auf die hier nicht näher eingegangen werden soll, da der rechte Ventrikel in der Praxis nur sehr selten bei Coronararterienthrombose in Mitleidenschaft gezogen ist.

3. Die experimentellen Arbeiten auf diesem Gebiet.

Die Veränderungen am Elektrocardiogramm, die als charakteristisch für Coronararterienthrombose beschrieben worden sind, lassen sich als solche auch durch das Experiment beweisen. Als erste stellten Eppinger und Rothberger im Jahre 1909 Versuche in dieser Richtung an. Sie injizierten Silbernitratlösung in den Herzmuskel von Hunden, so daß dieser dadurch zur Nekrose gebracht wurde, und konnten dann am Elektrocardiogramm die geschilderten für das akute Stadium typischen Zeichen beobachten.

Smith hat ähnliche Kurven veröffentlicht, die er nach der Ligatur des Ramus descendens der Arteria circumflexa sinistra cordis des Hundeherzens erhielt. Er fand, daß die Höhe der T-

Zacke immer der Größe des abgeschnürten Astes entsprach. Smith hat auch einen Patienten beobachten können, bei dem wegen einer Herzverletzung eine Abbindung des Ramus descendens der linken Kranzader erfolgen mußte. Da er erst am 19. Tage nach der Operation ein Elektrocardiogramm aufnehmen konnte, war er nur imstande, die für das zweite Stadium charakteristischen Zeichen zu konstatieren, die aber den oben beschriebenen völlig entsprachen. Andere Forscher (Hamburger, Priest und Bettmann) haben durch Einführung von Lycopodiumsamen einen Verschluß der Gefäße hervorgebracht. Auch sie erhielten Kurven im oben geschilderten Sinn.

In allerletzter Zeit ist von Schlomka über einen Fall berichtet worden, der in ganz hervorragender Weise eine Bestätigung am Patienten dafür bietet, daß die von Pardee angegebenen Zeichen durch einen Coronararterienverschluß bedingt sind. Schlomka beschreibt eine Herzstichverletzung, die genäht werden mußte, bei der aber während der Operation nicht festgestellt werden konnte, ob eine Beschädigung der Coronararterien vorlag. Auf Grund des Elektrocardiogramms, das die weiter oben beschriebenen Zeichen der Coronararterienthrombose deutlich erkennen ließ, mußte eine Mitbeteiligung der Gefäße des Herzens durch die Verletzung angenommen werden, obwohl eine solche durch die Lage des Stiches unwahrscheinlich erschien. Der Patient starb, und bei der Sektion zeigte sich, daß die linke Coronararterie an der oberen Grenze ihres unteren Drittels durch den Herzstich durchtrennt und narbig verschlossen war. Aufwärts von der Verletzungsstelle war das Gefäß in größerer Ausdehnung thrombosiert. Dieser Fall kann wohl als eindeutiger Beweis für die Richtigkeit der Pardee'schen Angaben gelten.

IV. Fall I von Coronararterienthrombose mit abnormem Verlauf.

1. Die Krankengeschichte des Falles.

Patient H. W., 50 Jahre, Elektromonteur, Rec. Nr. 1930, 1621.

Familienanamnese: Der Vater an Gehirnschlag gestorben. Mutter und eine Schwester gesund. 9 Geschwister im Kindesalter gestorben, ein Bruder an Lungentbc gestorben. Ehefrau

leidet an einem chronischen Herzleiden. Ein Kind, im Kleinkindesalter gestorben. Besondere Familienkrankheiten nicht bekannt.

Eigene Anamnese: Als Kind Masern und Diphtherie, 1917 Ischias, nach Einspritzung gut geheilt. 1926 Fußbruch links. Patient ist häufig erkältet, Bronchialkatarrh mit Husten und Auswurf, war deswegen aber nie bettlägerig. Alkoholabusus wird negiert, Verbrauch an Tabak wöchentlich 100 g. Mit 18 Jahren Ulcus molle. Patient ist immer schon korpulent gewesen, er zeigte immer schon eine ziemlich rote Gesichtsfarbe, aber niemals blaue Lippen.

Jetzige Erkrankung: Am 4. 12. 30 schon einige Tage erkältet mit Husten und Auswurf. Patient ist auf einer Werft beschäftigt und muß viel und häufig Treppen steigen. Am 4. 12. 30 bemerkte der Patient beim raschen Treppensteigen einen allmählich auftretenden dauernden Schmerz in der Herzgegend. Nach kurzer Pause Besserung, nach erneutem Treppensteigen erneute Schmerzen. Die Beschwerden nahmen bei der Arbeit von Tag zu Tag zu. Am 6. 12. 30 bemerkte der Patient auch Schmerzen im linken Arm und oberhalb der linken Clavicula, als wenn er schwer mit dem Arm gearbeitet hätte. Keine Sensibilitäts- oder Kräftestörung im linken Arm, keine Verfärbung. Am 7. 12. 30 nahmen die Beschwerden derart zu, daß der Patient sich zu Bett legen mußte. Temperatur 38,9. Jetzt dauernde Schmerzen, die sich bei geringer Anstrengung verstärken. Patient wird in die Klinik eingewiesen. Wasserlassen o. B. Stuhlgang regelmäßig, breiig. Magen-Darm o. B.

Befund: Ein mittelgroßer, korpulent gebauter Mann mit rötlicher, zeitweise leicht bläulich verfärbter Gesichtsfarbe. Sichtbare Schleimhäute stark gerötet, keine Oedeme, keine Exantheme, keine tastbaren Drüsenschwellungen.

Kopf: Bewegung frei, nicht klopf- und druckempfindlich, Augenbewegungen frei. Kein Nystagmus, Pupillen gleich weit, reagieren prompt auf Licht und Konvergenz. Zunge feucht, leicht belegt. Gebiß wenig lückenhaft, defekt. Tonsillen nicht vergrößert, Rachenhinterwand leicht gerötet. Hals o. B.

Thorax: Gut gewölbt, symmetrisch, dehnt sich bei der Atmung gleichmäßig, aber wenig aus. Lungen: regelrechte Grenzen

beiderseits, gut mit der Atmung beweglich, bei Bewegung klagt Patient über heftige Schmerzen in der Herzspitzengegend, auch in Ruhe bei der Atmung starke Schmerzempfindung. Der Klopfschall ist über beiden Lungen sonor. Überall vesikuläres Atmen, links seitlich vereinzelt Reibegeräusche, sonst keine Nebengeräusche. Herz: Grenzen nach beiden Seiten leicht verbreitert, normal konfiguriert, Spitzenstoß kaum palpabel, Herzaktion regelmäßig. Töne sind leise, über dem 5. Punkt ein ganz leises systolisches Geräusch. Oberhalb der Gegend des Herzspitzenstoßes ein circumscriptes pleuro-pericardiales Reibegeräusch.

Bauch: Adipös, sonst o. B.

Extremitäten: Die Bewegung im linken Arm ist frei, keine Umfangsdifferenzen, der Kräftezustand ist gut. Keine Verfärbung des Armes. Puls gut palpabel, 106 pro Minute, Riva-Rocci 150/70 mm Hg, rechts gleich links.

Reflexe: Haut- und Sehnenreflexe normal auslösbar. Keine pathologischen Reflexe.

Blut: Gruppe IV, Hämoglobin 102 gleich 127,5 % F. I. 1,02. Erythrozyten 6 180 000. Leukozyten 17 200. Differentialblutbild Stabk. 6 %, Segmentk. 66,5 %, Lymphozyten 19,5 %, Eosinophile 3 %, Monozyten 10 %, Mastzellen —. Blutsenkung: Nach einer Stunde 22 mm, nach 2 Stunden 59 mm, nach 24 Stunden 107 mm. Bilirubin im Serum: direkt —, indirekt 0,70 mg %. Rest N 0,034 %, NaCl 0,601 %, Refrakt 8,39 %. WaR negativ. Citochol negativ.

Urin: Eiweiß negativ, Zucker negativ, Diazo negativ, Urobilinogen: leicht vermehrt, Urobilin —, Sediment: mäßig viel Leukozyten, wenig Epithelien.

Temperatur: 38,7.

Sputum: wenig, glasig, schleimig, Tbc-Bazillen negativ.

Röntgenbefund des Thorax: Pulmo o. B., Cor im ganzen vergrößert, breit aufliegend, mit mäßiger Hyperthrophie des linken Ventrikels. Gefäßband etwas breit.

Elektrocardiogramm: In Ableitung I und II verläuft die Strecke S-T über der Null-Linie. Verdacht auf frische Herzschwiele. Coronarthrombose.

Verlauf: 10. 12. 30. Temperatur am zweiten Tage unter Aspirin und Gelonida antineuralgica abgeklungen. Patient klagt noch über Schmerzen in der linken Brust (Herzgegend), fühlt sich aber besser. Am Cor heute keine Nebengeräusche, nur an der circumscripten Stelle heute etwas mehr pleuropericardiales Reiben.

13. 12. 30. Weitere Besserung im Allgemeinbefinden des Patienten. Nur noch bei Bewegung ein Schmerz in der Herzgegend. Pleuropericardiale Reibegeräusche heute nur ganz vereinzelt. Über dem 5. Punkt tritt das leise systolische Geräusch heute wenig deutlich hervor.

18. 12. 30. Bei Bewegung noch ein dumpfer Schmerz in der Herzgegend, sonst Wohlbefinden, keine Reibegeräusche vernehmbar. Über dem 5. Punkt leises systolisches Geräusch. Patient hat keine Fieberzacken mehr, Puls regelmäßig und kräftig.

20. 12. 30. Patient versucht ein wenig aufzustehen.

23. 12. 30. Patient bemerkt wieder stärkere Schmerzen in der Herzgegend, Temperatur steigt an: 38,2. Wieder strenge Bettruhe.

27. 12. 30. Erneutes Aufstehen, Patient fühlt sich wohl, keine Beschwerden, kein Reiben. Herzgeräusch mehr musikalisch klingend, systolisch. Blutsenkung: nach einer Stunde 27 mm, nach 2 Stunden 47 mm, nach 24 Stunden 96 mm.

31. 12. 30. Aufsein bekommt Patienten gut. Aderlaß 200 ccm.

4. 1. 31. Herzbeschwerden nehmen zu. Dumpfer Druck in der Herzgegend. Musikalisch systolisches klingendes Geräusch. Hämoglobin: 88 gleich 110 %, Erythrozyten 5 160 000 F. I 1,06.

Durchleuchtung und Platte: Pulmo o. B. Herz breit aufliegend mit größerem Fettpolster unter der Herzspitze. Die Pulsation des linken Ventrikels ist etwas schwach, aber normal, auffallend ist die Pulsation der Pulmonalis, die nach verschiedenen normalen Pulsationen plötzlich 2 bis 3 aufeinanderfolgende verstärkte Pulsationen sehen läßt. Retrocardialer Raum frei. Dagegen ist der rechte Ventrikel in den retrosternalen Raum hinein vergrößert. Im Vergleich mit der Aufnahme vom 9. 12. 30 sind wesentliche Veränderungen nicht nachzuweisen.

12. 1. 31. Bei Bettruhe wieder Nachlassen der Beschwerden. Herzgeräusche unverändert. Aderlaß 560 ccm.

19. 1. 31. Patient steht im Zimmer auf. Keine Luftbeschwerden, aber immer noch Druck und leichte Stiche in der Herzgegend.

26. 1. 31. Treppensteigen und Spazierengehen ohne weitere Beschwerden.

31. 1. 31. Elektrocardiogramm normal, über der Herzspitze systolisches Geräusch. Gutes Allgemeinbefinden. Patient wird mit dringendem Rat zu ruhiger Lebensweise nach Hause entlassen.

Fig. III
Ekg. vom 9. XII. 30
5 Tage nach Beginn

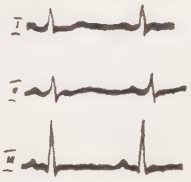

Fig. IV.
Ekg. vom 31. I. 31
58 Tage nach Beginn

2. Diskussion des klinischen Bildes des Falles I.

Auffallend ist an diesem Fall im Gegensatz zu den bis jetzt beschriebenen der außerordentlich schleichende Beginn der Erkrankung. Während die Schmerzen in anderen Fällen schlagartig beginnen, treten in diesem Fall die Beschwerden ganz allmählich und nur in sehr geringem Ausmaße auf. Nach kurzer Ruhe verschwinden die Schmerezen sogar, sodaß der Patient imstande ist, seine Arbeit wieder aufzunehmen. Anfangs sind die Schmerzen nur in der Herzgegend lokalisiert, sie verschwinden dann; erst bei erneuter Arbeit kommen sie wieder, sind aber noch so gering, daß der Patient seine Arbeit drei Tage lang weiter ausführt. Allmählich greifen die Beschwerden auch auf die linke Schulter und auf den linken Arm über. Erst am dritten Tage nach dem Beginn der Erkrankung nehmen die Beschwerden derart zu, daß der Patient sich ins Bett legen muß, jetzt sind die Schmerzen dauernd vorhanden und werden bei jeder Anstrengung stärker.

Wenn wir die Symptome, die für eine Coronararterienthrombose sprechen können, betrachten, so finden wir folgendes: Der

Beginn ist von den bekannten Fällen ganz verschieden. Der Blutdruck von 150/70 mm Hg nach RR. dürfte für einen Patienten von dem in der Krankengeschichte beschriebenen Status mäßig erniedrigt sein, zumal er 7 Wochen später 200/120 betrug. Das Symptom des tonuslosen und schlaffen Herzens ist auch angedeutet durch die leisen Töne, den kaum palpablen Herzspitzenstoß, die leichte Verbreiterung nach beiden Seiten und durch das breite Aufliegen. Dagegen ist von einer allgemeinen Adynamie nicht zu reden. Typische Symptome für eine Coronararterienthrombose sind das Fieber (febris epistenocardica), die Leukozytose von 17 200, das pericardiale Reiben, und die allerdings nur im Anfang vorhandene Tachycardie. Von einer Stauung im Lungenkreislauf war am Patienten nichts zu bemerken. Dyspnoe war nicht vorhanden, ebenso fehlten Erbrechen und jede Schockerscheinungen. Für eine ausgesprochene Herzschwäche ist auch kein Anhaltspunkt vorhanden.

Man wird zugeben müssen, daß aus diesen klinischen Symptomen die Diagnose Coronararterienthrombose nicht oder höchstens mit geringer Wahrscheinlichkeit zu stellen war, zumal sich hinter den ausgesprochenen Symptomen auch manches andere verbergen kann.

Erst die Betrachtung des Elektrocardiogramms konnte in diesem Falle Klarheit schaffen.

3. Diskussion des elektrocardiographischen Bildes.

An dem Elektrocardiogramm vom 9. 12. 30 sehen wir in Ableitung I die oben beschriebene Verzerrung des Kammerkomplexes. Die Initial- und Endschwankung sind durch das oberhalb der isoelektrischen Linie liegende S - T - Intervall verbunden. Die T-Zacke erhebt sich etwas höher als der Norm entsprechen würde (Vergleich mit der letzten Aufnahme vom 30. 1. 31). Dasselbe ist in Ableitung II der Fall, nur in mäßigerem Grade. Das erhöhte S - T - Intervall ist aber deutlich wahrzunehmen. Wir haben hier also die sicheren Zeichen einer frischen Thrombose im Ausbreitungsgebiet der linken Coronararterie vor uns. In den späteren Elektrocardiogrammen können wir die fortschreitende Organisation und Vernarbung des Herdes erkennen. Die coronare T-Zacke mit dem negativen T

tritt deutlich hervor. Im Elektrocardiogramm vom 7. 1. 31 ist die Coronary T wave noch eben angedeutet in Ableitung I und II. Der nach oben convexe Bogen mit dem anschließenden negativen T ist deutlich wahrzunehmen. Dasselbe ist noch der Fall am 14. 1. 31. Am 30. 1. 31 zeigt das Elektrocardiogramm dann nichts mehr von den obigen Veränderungen. Es ist jetzt völlig normal.

4. Epikrise des Falles I.

Aus den klinischen Symptomen in Verbindung mit dem Zeichen am Elektrocardiogramm können wir also feststellen, daß es sich in diesem Fall um eine Thrombose in einem kleinen Aste der linken Coronararterie handeln muß, die nur in einem kleinen Bezirk einen anämisch-nekrotischen Herd setzte, der dann in der Zeit von etwa 8 Wochen organisiert wurde und völlig vernarbte. Da der Vernarbungsprozeß in einer so verhältnismäßig kurzen Zeit erfolgte, ist anzunehmen, daß es nur zur Bildung eines kleinen Infarktes durch die Thrombose gekommen war.

V. Fall II von Coronararterienthrombose mit abnormem Verlauf.

1. Die Krankengeschichte des Falles II.

Pat. W. K., 53 Jahre, Kaufmann, Rec. Nr. Quickb. 1373.

Familienanamnese: Vater an Lungenentzündung, Mutter an Krebs gestorben. 2 Brüder leben und sind gesund. Ein Bruder als Kleinkind gestorben.

Eigene Anamnese: Vor ca. 25 Jahren Lues gehabt, dauernd unter Kontrolle der Universitätshautklinik, zuletzt 1928, wo angeblich alles negativ gewesen sei. Vor zwei Jahren Geschwulst in der Leistengegend gehabt, angeblich keine Lues. Sonst nicht weiter krank gewesen bis zu dieser Krankheit.

Jetzige Erkrankung: Seit Februar 1930 ist Patient dauernd etwas erkältet, morgens etwas Verschleimung, ab und zu Halsschmerzen. Vor drei Tagen am 10. 10. 30 bekam Patient heftige Schmerzen in der Herzgegend, zu gleicher Zeit Zahnschmerzen beiderseits. So wie die Herzbeklemmungen nachließen, ließen auch die Zahnschmerzen nach, der Patient ging zum Zahnarzt,

der die Zähne für gesund erklärte. Ferner hatte der Patient einen Schweißausbruch. Die Schmerzen in der Herzgegend ließen nach, Patient hat jetzt jedoch immer noch Druckgefühl in der Herzgegend und mitunter Herzklopfen, das jedoch dauernd wechselt, zumal wenn er sich mäßig anstrengt. Auf sein Herz aufmerksam gemacht, gibt der Patient an, daß er schon öfter Herzklopfen gehabt hat, das jedoch von selbst wieder verschwand. Der Patient kommt zur Untersuchung in die Klinik.

Status: Großer, etwas adipöser Patient, Haut- und Schleimhäute gut durchblutet, Sensorium frei.

Kopf: Frei beweglich, kein Klopf- und Stauchungsschmerz. Nervenaustrittspunkte nicht druckempfindlich. Pupillen rund, reagieren gut auf Licht und Konvergenz. Zunge o. B. Zähne o. B., Rachen: Tonsillen gerötet, ebenfalls oberer Gaumen, Tonsillen nicht vergrößert.

Hals: Keine palpablen Drüsen, keine Struma.

Thorax: Breit, gleichmäßig gebaut, gleiche Atmung auf beiden Seiten. Lungen: Grenzen beiderseits gut verschieblich, über beiden Lungen voller Klopfschall. Über der rechten Lunge einige feuchte Rasselgeräusche, sonst vesikuläres Atmen. Cor: Grenze nach links ganz wenig verbreitert, nach rechts normal. Erster Ton über der Spitze unrein, jedoch kein Geräusch zu hören. A. 2 und P. 2 akzentuiert, Aktion regelmäßig. Herzspitzenstoß nicht mit Sicherheit zu palpieren. RR 200/160 mm Hg. Temperatur 38,9.

Abdomen: Überall weich und nirgends druckempfindlich. Leber und Milz nicht palpabel und nicht vergrößert. Extremitäten o. B.

Reflexe: Sämtliche physiologischen Reflexe gut auslösbar. Babinski negativ, Oppenheim negativ.

Wirbelsäule und Nervensystem beides o. B.

Blut: Widal negativ. WaR negativ. Kahn negativ. Sachs-Georgi negativ. Hämoglobin 85 gleich 106 %. Erythrozyten 5 420 000 F. I. 0,98. Leukozyten 14 800. Stabk. 10 % Segmentk. 73 %, Lymphozyten 12,5 %, Eosinophile keine, Monozyten 4, Mastzellen 0,5 %. Bilirubin im Serum direkt negativ, indirekt 0,91 mg %. Blutsenkung: nach einer Stunde 4 mm, nach 2 Stunden 11 mm, nach 24 Stunden 55 mm.

Urin: Eiweiß negativ, Zucker negativ, Bilirubin negativ, Urobilin negativ, Urobilinogen normal. Sediment: einige Leukozyten, wenig Epithelien, Bakterien, Urate.

15. 10. 30. Fernaufnahme und Durchleuchtung: Zwerchfell beiderseits gut verschieblich, Komplementärraum frei, Lungen ohne sichere Veränderungen. Herz: Gefäßband normal groß, normal konfiguriert, retrocardialer Raum frei. Aorta o. B. Aufnahme: Breit aufliegendes, nicht vergrößertes Herz. Etwas gerade verlaufender linker Herzrand. Vorspringender Aortenknopf. Gefäßband dem Alter entsprechend. Kleine Adhäsionen am rechten Zwerchfell. Lungen ohne sichere Veränderung.

16. 10. 30. Blutsenkung: nach einer Stunde 41 mm, nach 2 Stunden 78 mm, nach 24 Stunden 105 mm.

20. 10. 30. Wassertag: 1500 ccm Tee. Ausscheidung nach 4 Stunden 425 ccm. Gesamtausscheidung 1030 ccm, konzentriert bis 1027.

15. 10. 30. Elektrocardiogramm: Kammerkomplex in Ableitung II atypisch. Strecke S-T verläuft oberhalb der Null-Linie. T negativ. Verdacht auf größere Herzmuskelschwiele.

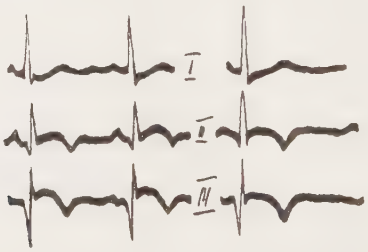

Figur V.
Ekg. v. 15. X. 30.
5 Tage nach Beginn

Fig. VI.
Ekg. vom 22. X. 30.
12 Tage nach Beginn

Verlauf: 19. 10. 30. Patient fühlt sich besser, klagt nicht mehr über Druckgefühle in der Herzgegend. Temperatur ist jetzt normal. Puls regelmäßig, gut gefüllt. RR 155/100 mm Hg.

22. 10. 30. In Ableitung II ist T nach wie vor negativ. Die Strecke S-T verläuft aber nicht mehr oberhalb der Null-Linie. Seit gestern ist Patient 2 Stunden außer Bett und fühlt sich wohl dabei. Keinerlei Beschwerden in der Herzgegend RR 160/110 mm

Hg. Temperatur 37,5. Anfangs wurden die Beschwerden für eine Angina pectoris gehalten, jedoch nach Lesung des Elektrocardiogramms wird der Verdacht einer kleinen Thrombose der linken Coronararterie ausgesprochen. Nach Abklingen der Temperatur auch vollständige Besserung der Herzbeschwerden. Ebenfalls zeigt das letzte Elektrocardiogramm, daß die Strecke S-T nicht mehr oberhalb der Null-Linie verläuft, was auch eventuell für eine Thrombose der Coronararterie spricht.

23. 10. 30. Gefrierpunkt 0,56. Rest N 0,046 %, NaCl 0,563 % Refrakt. 7, 55. Senkung nach einer Stunde 36 mm, nach 2 Stunden 61 mm, nach 24 Stunden 110 mm. WaR negativ. Patient wird in gutem Zustand entlassen. Keine Herzbeschwerden mehr, auch bei Belastung nicht.

2. Diskussion des klinischen Bildes des Falles II.

In diesem Fall ist das schnelle Verschwinden der subjektiven Beschwerden besonders auffallend. Die heftigen Schmerzen dauerten nur kurze Zeit und wurden durch ein Druckgefühl abgelöst. Auch die vom Patienten angegebenen Zahnschmerzen stehen offenbar mit dem Anfall in Zusammenhang und sind als ausstrahlende Schmerzen zu deuten, wie es bei anderen Patienten in die Schulter, in den linken Arm und eventuell in das Abdomen der Fall ist. Für diese Deutung spricht auch erstens, daß die Zähne vom Zahnarzt für gesund erklärt wurden und zweitens, daß das Schwinden der Zahnschmerzen gleichzeitig mit dem Nachlassen der Sensationen vom Herzen aus erfolgte.

Der akute Beginn ist in diesem Fall vorhanden. Atypisch ist hier jedoch das schnelle Verschwinden der Angina pectoris - ähnlichen Beschwerden. Auffallend ist auch, daß der Patient so kurz nach dem Anfall imstande war, zum Zahnarzt zu gehen, was für ihn unter allen Umständen eine Anstrengung bedeuten mußte.

Von den klinischen Symptomen finden wir folgendes: Von einer allgemeinen A d y n a m i e kann hier kaum die Rede sein. Daraus erklärt sich wohl auch zum Teil das paradoxe Verhalten des Blutdrucks. Während dieser in anderen Fällen herabgesetzt ist, scheint er hier erhöht zu sein. Ferner sinkt hier der Blutdruck im Verlaufe der Krankheit, während er in anderen Fällen langsam steigt.

Das Fieber ist in ausgesprochener Form vorhanden. Von einer Pericarditis konnte nichts festgestellt werden. Dagegen finden wir einen sehr typischen Befund im weißen Blutbild. Hierbei ist zunächst die Leukozytose zu nennen von 14800, ferner die Linksverschiebung im Differentialblutbild. Am Herzen finden wir auch den charakteristischen Befund des schlaffen und tonuslosen Herzens:

Grenzen nach links etwas verbreitert, Herzspitzenstoß nicht mit Sicherheit palpabel. Auf der Röntgenfernaufnahme des Herzens sieht man ein breit aufliegendes Cor mit gerade verlaufendem linken Rand.

Eine ausgesprochene Tachycardie fand sich nur im Anfang der Erkrankung. Von einer Insuffizienz im kleinen Kreislauf war auch bei diesem 2. Fall nichts zu bemerken.

Die klinischen Symptome sind also auch in diesem Fall sehr spärlich und wenig ausgesprochen typisch für eine Coronararterienthrombose. Auch dieses Mal war es nicht möglich, auf Grund der klinischen Beobachtungen zu einer exakten Diagnose zu kommen. Diese konnte auch hier nur mit Hilfe des Elektrocardiogramms gestellt werden.

3. Diskussion des elektrocardiographischen Bildes des Falles II.

Leider konnte das erste Elektrocardiogramm erst am 15. 10. 30, also 5 Tage nach dem Beginn aufgenommen werden zu einer Zeit, wo die akuten Erscheinungen schon sehr stark zurückgegangen waren. Immerhin ist es uns noch möglich, auch die Veränderungen des akuten Gefäßverschlusses, die ja, wie wir oben gesehen haben, oft sehr schnell verschwinden, nachzuweisen, obwohl diese nicht gerade sehr auffällig sind. Dieses Elektrocardiogramm stellt sozusagen eine Mittelkurve dar, zwischen der, die wir im akuten Beginn finden würden und späteren Kurven, wie etwa die Aufnahme vom 23. 10. 30. Wichtig ist, daß das S-T-Intervall in Ableitung II und III noch oberhalb der Null-Linie verläuft, während die T-Zacke schon negativ ist und sich in die coronare T-Zacke umwandelt. Die typische Verzerrung des Kammerkomplexes ist also angedeutet. Wir schließen daraus, daß die akuten Erscheinungen schon etwas, wenn auch nicht vollständig, zurückgegangen sind, und wir konstatieren somit eine Übereinstimmung des Elektro-

cardiogramms mit dem klinischen Befund. In der zweiten Aufnahme, die 8 Tage später gemacht wurde, sind die Zeichen der akuten Erscheinungen fast vollständig verschwunden, vielleicht ist in Ableitung III noch eine schwache Erhöhung des S- T-Intervalles vorhanden. In Ableitung II hat sich dagegen eine sehr deutliche coronare T-Zacke ausgebildet, ebenso ist dies in Ableitung III der Fall. Das Elektrocardiogramm zeigt also an, daß der nekrotische Herd im Herzmuskel sich jetzt im Stadium der Ausheilung, d. h. der Organisation und Vernarbung befindet. In einer späteren Aufnahme vom 17. 3. 31, also ungefähr 5 Monate später, ist dann in Ableitung I keine pathologische Veränderung zu finden. In Ableitung II ist das negative T verschwunden, jedoch ist es auch noch nicht positiv. In Ableitung III ist die coronare T-Zacke gerade noch angedeutet, ihre Tendenz zum Normalen zurückzukehren ist im Vergleich mit der Aufnahme vom 23. 10. 30 sehr deutlich zu erkennen. Weitere Aufnahmen wurden nicht gemacht, theoretisch ist anzunehmen, daß das Elektrocardiogramm sich von jetzt ab ganz langsam, vielleicht über die Dauer von Monaten, in Richtung auf das normale Elektrocardiogramm zu entwickeln wird.

4. Die Epikrise des Falles II.

Mit Hilfe des Elektrocardiogramms ist auch in diesem Fall, bei dem die klinischen Symptome nur sehr undeutlich vorhanden waren, die Diagnose auf akuten Coronararterienverschluß zu stellen. Wahrscheinlich wird es sich auch hier wegen des so schnell erfolgenden Übergangs von den akuten Symptomen in die chronischen und wegen des eigenartigen Verhaltens des Blutdrucks um eine Thrombose eines kleinen Astes der linken Coronararterie handeln.

VI. Untersuchung der Blutsenkungsgeschwindigkeit an Hand der Fälle.

Betrachten wir einmal die Senkungsgeschwindigkeit der roten Blutkörperchen. Im Falle I finden wir einen Mittelwert von 26 mm. Im Fall II ist die Blutsenkungsgeschwindigkeit am Anfang noch normal, aber nach drei Tagen finden wir schon einen Mittelwert von 40 mm (im 3. folgenden Fall ist nach dem Abklingen der Lungenerscheinungen noch ein Senkungsmittelwert von 19 mm

vorhanden). In allen Fällen ist die Senkungsgeschwindigkeit also erhöht. Es tritt somit die Frage auf, ob dieser Befund mit der Thrombose der Coronararterien und ihren Folgen in kausalen Zusammenhang zu bringen ist. Wir haben schon öfter erwähnt, daß als Folge der Thrombose ein nekrotischer Infarkt auftritt. In diesem Infarkt erfolgt ein Gewebszerfall, also ein Abbau von Organeiweiß. Bei einem solchen Abbau kommt es nach Starlinger zu einem erhöhten Fibrinogengehalt des Blutes, wodurch die erhöhte Senkung bedingt sein soll. Starlinger sieht im Fibrinogen die erste Abbaustufe von Organeiweiß. Theoretisch wäre es also denkbar, die Senkungsgeschwindigkeit der roten Blutkörperchen für die Differentialdiagnose zwischen Angina pectoris auf funktioneller Basis und Coronararterienthrombose heranzuziehen. Wie weit dies mit den Resultaten der Praxis übereinstimmt, wäre an Hand einer großen Reihe von Fällen nachzuprüfen.

Nachdem uns die beiden beschriebenen Fälle die Schwierigkeit vor Augen geführt haben, in manchen Fällen die Diagnose Coronararterienthrombose mit Sicherheit zu stellen, könnte man annehmen, daß diese Erkrankung zuweilen vorkommt, ohne daß sie klar als solche erkannt wird. Da wir im Elektrocardiogramm ein ausgezeichnetes Mittel für die Erkennung des Krankheitsbildes kennen gelernt haben, habe ich mich der Mühe unterzogen, alle elektrocardiographischen Aufnahmen, die in der medizinischen Universitätsklinik zu Kiel gemacht worden sind, auf die spezifischen Veränderungen hin durchzusehen. Die Ausbeute war zwar nicht sehr groß, aber immerhin kann man aus den folgenden Aufzeichnungen ersehen, daß die Erkrankung zuweilen unter den verschiedensten Symptomen und auch mit anderen Erkrankungen zusammen vorkommt. Sicherlich habe ich auch nicht alle Coronararterienthrombosen erfassen können, da die Elektrocardiogramme nicht immer gleich am Anfang der Erkrankung gemacht worden sind. Wir wissen ja, daß die Zeichen des akuten Stadiums sehr schnell verschwinden und daß die des Heilungsstadiums durchaus nicht eindeutig sind. Die fraglichen und wahrscheinlichen Coronararterienthrombosen habe ich nicht in meine Betrachtung hineingezogen. Ein Schulbeispiel für eine versteckte Coronararterienthrombose bietet der folgende Fall. Ich führe die ganze Krankengeschichte an.

VII. Fall III von Coronararterienthrombose.

1. Krankengeschichte.

Patientin E. St. 71 Jahre, Witwe, Rec.-Nr. 28 und 1220/1929.

Familienanamnese: Vater an Tuberkulose, Mutter an Magenkrebs gestorben. Mann Suizid, ein Sohn lebt und ist gesund.

Eigene Anamnese: Als Kleinkind Masern und Diphtherie, Menses mit 13 Jahren, immer regelmäßig, mit 40 Jahren Menopause. Patientin hat von Kindheit an viel gehustet, der Husten hat ihr aber keine größeren Beschwerden gemacht, auch hatte sie immer ein gutes Gewicht. Sie hat sich häufig erkältet und machte in den 40 er Jahren zweimal eine Lungenentzündung durch. In letzter Zeit leidet sie häufig an Herzbeklemmungen und Kurzatmigkeit, die besonders beim Gehen eintrat, so daß die Patientin dann einen Augenblick stehen bleiben mußte.

Jetzige Erkrankung: Am 8. 1. 29 erkrankte die Patientin plötzlich auf der Straße mit Kurzatmigkeit, Atemnot und Schmerzen in der Brust, die einen stichartigen Charakter hatten. Sie mußte erbrechen. Da die Beschwerden sich verschlimmerten, schickte der behandelnde Arzt die Patientin in die Klinik.

Status: Mittelgroße Frau in gutem Ernährungszustand. Das Fettpolster ist gut entwickelt, die Muskulatur ist schlaff. Die Patientin macht einen schwerkranken Eindruck. Das Gesicht ist cyanotisch verfärbt. Sie ringt nach Luft und stöhnt laut.

Kopf: Nach allen Seiten frei beweglich, kein Klopf- und kein Druckschmerz. Augen frei beweglich, Pupillen gleichmäßig rund, rechts gleich links, reagieren gut auf Lichteinfall und Konvergenz. Mund: Zunge feucht, nicht belegt. Zähne stark defekt. Hintere Rachenwand und Tonsillen stark gerötet.

Hals und Wirbelsäule o. B.

Thorax: Gleichmäßig gewölbt, gleichmäßige Atembewegungen, Patientin atmet nur oberflächlich. Lunge: Grenzen an normaler Stelle, wenig verschieblich, besonders links hinten. Über der rechten Spitze und über dem linken Unterfeld geringe Schallabschwächung, aber keine sichere Dämpfung. Auskultatorisch über den gedämpften Partien etwas verschärftes Atmen mit feinblasigem

inspiratorischen Knistern und in- und exspiratorischen bronchitischen Geräuschen. Sonst über beiden Lungen diffuse bronchitische Geräusche. Röntgenbefund: Das ganze linke Unterfeld fleckig getrübt. Zeichnung vom linken Hilus an aufwärts teils streifig, teils fleckig getrübt. Herz: Normal groß, normal konfiguriert, Töne rein, Aktion regelmäßig, keine Geräusche. R.R. 125 : 90 mm Hg. Elektrocardiogramm: T I negativ, S-T oberhalb der Nullinie in Ableitung I und II.

Abdomen: Sehr dicke fettreiche Bauchdecken, Leber und Milz nicht mit Sicherheit tastbar. Keine Drüsen.

Extremitäten und Nervensystem o. B.

Urin: Eiweiß: Trübung. Zucker: negativ. Urobilinogen: normal. Sediment: vereinzelt Epithelien und Leukozyten.

Blut: Hgb. 70 gleich 100 %, Erythrozyten 4 446 000, F. I. gleich 1. Leukozyten 22 400. Stabk. —, Segmentk. 83, Lymphozyten 11, Eosinophile —, Monozyten 5, Mastzellen 1 %. Blutsenkung: nach 1 Stunde 34 mm, nach 2 Stunden 57 mm, nach 24 Stunden 68 mm. Bilirubin im Serum: direkt —, indirekt 1,06 mg %.

Verlauf: 21. 1. 29. WaR negativ. Sachs-Georgi negativ. RR 140/85. Temperatur 38, 5 die ganze Zeit hindurch. Seit einigen Tagen geht es der Patientin wieder besser. Man hört nur geringe Rasselgeräusche. Therapie: Brustwickel, Transpulmin, Cardiazol, Jodkali.

28. 1. 29. Röntgenbefund: Zwerchfell ausgiebig beweglich. Keine gröberen Lungenveränderungen. Herz nach links verbreitert mit hypertrophischem linken Ventrikel. Fernaufnahme: gegenüber der Aufnahme vom 11. 1. 29 haben sich die fleckig streifigen Veränderungen in beiden Lungenfeldern wesentlich zurückgebildet, kaum mehr zu erkennen. Herzhypertrophie links.

2. 2. 29. Patientin hat noch mäßig viel Sputum, über der Lunge ist nichts mehr zu hören. Temperatur noch subfebril.

5. 2. 29. RR 95/55.

13. 2. 29. Patientin ging es in der letzten Zeit gut, bis sie vor drei Tagen über Atemnot klagte und unruhig wurde. Am schlimmsten war es gestern abend, heftige Atemnot, etwas cyanotisch, furchtbar aufgeregt. Therapie: Somnifen, Tinctura valeriana, Cardiazol, Mixtura nervina. Heute hört man am Cor

leise aber regelmäßige Töne, geringe Verbreiterung nach links.

4. 3. 29. Patientin ist reizbar und launisch, sie meint, es ginge ihr schlecht, was aber dem objektiven Befund nicht entspricht. Denn die Temperatur sinkt langsam ab, ist aber immer noch subfebril. Die Senkung ist noch beschleunigt. Man hört aber nichts mehr.

13. 3. 29. Senkung nach einer Stunde 20, nach 2 Stunden 37, nach 24 Stunden 70 mm.

25. 4. 29. Elektrocardiogramm: R II nach unten gerichtet, S-T in Ableitung II und III noch über der Null-Linie, T II und T III aber flacher als in der Aufnahme vom 13. IV. 29.

Fig. VII
Ekg. vom 11. I. 29
3 Tage nach Beginn

Fig. VIII
Ekg. vom 23. IX. 29
8½ Monate nach Beginn

Patientin hat immer subfebrile Temperaturen. Sie fühlt sich einmal ganz gut und dann wieder schlechter. Sie ist sehr oft schlechter Laune und leicht gereizt. Sie bringt immer noch Sputum zu Tage. Es ist öfter auf Tbc-Bazillen gefahndet worden, doch immer mit negativem Erfolg. Therapie: Atemstuhl, Brustwickel, Inhalieren, Mixtura solvens, Natrium nitrosum, Digipuratum. Patientin ist täglich ungefähr 3 Stunden außer Bett.

18. V. 29. Patientin wird entlassen und zur Weiterbehandlung einem Arzt zugewiesen.

Wiederaufnahme am 14. 9. 29. In der ersten Zeit nach der Entlassung fühlte sich die Patientin subjektiv wohl. Im Juni bekam sie wieder Herzanfälle und mußte mehr husten. Sie hatte starken Luftmangel und das Gefühl, als wenn sich das Herz zusammenkrampfte. Die Anfälle traten ca. alle 4—5 Wochen einmal auf. Einige Stunden, bevor die Patientin in die Klinik eingeliefert wurde, hatte sie wieder einen heftigen Herz-

krampf. Sie ging dann zu ihrem Arzt, der sie der Klinik überwies.

Status: Kopf, Hals und Wirbelsäule s. oben.

Thorax: Breiter emphysematöser Thorax, beide Hälften beteiligen sich gleichmäßig an der Atmung. Lungen: Grenzen normal, wenig gut verschieblich. Rechtes Unterfeld perkutorisch gedämpft, links heller Klopfschall. Auf beiden Lungen deutlich Stauungskatarrh zu hören. Röntgenbefund: Rechtes Unterfeld ziemlich homogen verschattet, Erguß, Stauungslunge.

Herz: stark nach links verbreitert, Töne rein, Aktion regelmäßig. Röntgenbefund: Vorwiegend nach links verbreitertes, links hypertrophisches Herz. R. R. 136 : 60, Puls 100.

Abdomen: Gut ausgebildetes Fettpolster, überall weich, kein Druckschmerz, Leber und Milz wegen der Adipositas nicht zu palpieren.

Extremitäten: Keine Oedeme, keine Varizen. Sämtliche physiologischen Reflexe gut auslösbar, Babinski negativ, Oppenheim negativ.

Blut: Hgb. 71 gleich 101 %, Erythrozyten 4 610 000, F. I. 0,97, Leukozyten 9900, Stabk. 2 %, Segmentk. 69,5 %, Lymphozyten 22 %, Eosinophile 2 %, Monozyten 4 %, Mastzellen keine. Bilirubin im Serum direkt —, indirekt 0, 69 mg %.

Blutsenkung: nach 1 Stunde 17 mm, nach 2 Stunden 37 mm, nach 24 Stunden 68 mm. WaR. negativ, Sachs-Georgi negativ.

Urin: Eiweiß: negativ, Zucker: negativ, Urobilin: negativ, Urobilinogen: schwach vermehrt. Sediment: sehr reichlich Ziegelmehl, mäßig viel Bakterien, wenig Leukozyten und Plattenepithelien. Diazo negativ.

Verlauf: 23. 9. 29. Elektrocardiogramm: T I angedeutet negativ, in Ableitung II und III liegt das S- T-Intervall wenig über der Null-Linie. T II und T III kleiner als in der Aufnahme vom 5. 4. 29.

30. 9. 29. Patientin fühlt sich subjektiv abwechselnd wohl und nicht wohl. Sie klagt immer noch über Atembeschwerden und Stiche in der Herzgegend. Sie hat leicht subfebrile Temperaturen, ferner bringt sie reichlich Sputum auf. Tbc.-Bazillen negativ. The-

rapie: Euphyllin-Zäpfchen, Mixtura solvens, Diuretin, Digitalis, 150 ccm Dextroseinfusion.

11. 10. 29. Patientin hatte heute abend einen heftigen Anfall von Angina pectoris und Angina abdominalis. Sie fühlte sich äußerst elend und konnte längere Zeit keine Luft bekommen, sie wurde sehr aufgeregt und stark cyanotisch. Temperatur 37,6. R.R. 155 : 95. Therapie: 2 mal 0,2 Calziumnitrit, 0,3 mg Strophantin, 0,3 mg Luminal.

12. 10. 29. Patientin fühlt sich noch sehr elend, atmet jedoch wieder ganz ruhig, zur Zeit keine Herzbeklemmungen. Fernaufnahme: gegenüber der Aufnahme vom 16. 5. 29 sind wesentliche Veränderungen nicht nachzuweisen. Stauungslunge. Großes, vorwiegend nach links verbreitertes aortenkonfiguriertes Herz.

18. 10. 29. R.R. 112/63.

24. 10. 29. Der Zustand der Patientin hat sich bedeutend gebessert. Sie ist den ganzen Tag außer Bett und fühlt sich wohl dabei. Temperatur immer noch subfebril, Puls normal.

1. 11. 29. R.R. 115/62.

8. 11. 29. Patientin fühlt sich seit einigen Tagen wieder angeblich etwas elender, was zum großen Teil psychisch bedingt ist, da sie entlassen werden soll. Entlassung.

2. Diskussion des klinischen Bildes.

Schon in der Anamnese hören wir von Symptomen, die auf das Herz hindeuten, wie häufigen Herzbeklemmungen und Schmerzen in der Brust. Ganz plötzlich bekommt die Patientin am 8. 1. auf der Straße einen heftigen Anfall mit Dyspnoe, Stichen in der Herzgegend und Erbrechen. Die Beschwerden verschwinden nicht nach kurzer Dauer wie bei der Angina pectoris auf funktioneller Grundlage, sondern bleiben und bestehen längere Zeit. Erst weil diese Beschwerden nicht zurückgehen, sondern sich sogar verschlimmern, sucht die Patientin einen Arzt auf, der sie in die Klinik schickt. Im Anfang stehen die Stauungserscheinungen von seiten der Lungen wie die Bronchitis und die sich daran anschließende Bronchopneumonie zwar sehr im Vordergrund, aber nach ihrem Schwinden bleiben noch einige Symptome wie z. B. das Fieber, das mit dem objektiven Befund nicht mehr in Einklang zu bringen ist. Die Patientin hat immer noch subfebrile Tempe-

raturen, die in diesem Fall 4 Wochen nach dem Anfall anhalten, obwohl die physikalischen Lungensymptome restlos verschwunden sind. Ebenso ist noch eine erhöhte Senkungsgeschwindigkeit der roten Blutkörperchen vorhanden. Ferner ist bemerkenswert, daß die Patientin nicht nur einen Schmerzanfall hatte, sondern mehrere, z. T. heftigere als den Initialanfall. Nach dem Anfall, den die Patientin beim ersten Aufenthalt in der Klinik hatte, finden wir auch am Herzen die typischen Symptome. Das Herz, das im Anfang normal groß und normal konfiguriert war, zeigt nachher eine Verbreiterung nach links und leise Töne. Die Insuffizienz des Herzens zeigt sich auch in den Stauungserscheinungen in den Lungen, in der Stauungsbronchitis, am Magen und in dem Auftreten des Transsudats.

Nach der ersten Entlassung aus der Klinik geht es der Patientin einige Zeit lang den Umständen nach recht gut, bis sie dann wieder Anfälle von Herzbeklemmungen und Stichen mit Luftmangel bekommt. In dem Anfall am 11. 10. kommen die typischen in das Abdomen ausstrahlenden Schmerzen deutlich zum Ausdruck, ebenfalls ist die Dyspnoe sehr ausgeprägt. Die starke Aufregung und Unruhe ist auch für eine Coronararterienthrombose bezeichnend, im Gegensatz zu Angina pectoris, wo sich die Patienten auffallend ruhig und unbeweglich verhalten, wie wir oben gesehen haben. Eine Tachycardie ist ebenfalls nicht zu verkennen.

Wenn wir den Fall in seinem klinischen Verlauf noch einmal überblicken, so finden wir von den typischen Symptomen folgendes: erstens die Schmerzattacken, zweitens das Fieber, drittens eine Leukozytose, die zwischen 22 000 und 900 schwankt, wobei zu berücksichtigen ist, daß die erste hohe Zahl wohl mehr durch die entzündlichen Stauungserscheinungen in der Lunge als durch die Coronararterienthrombose selbst hervorgerufen ist. Immerhin ist eine Leukozytose auch nach Abklingen der Lungensymptome nicht zu leugnen. Viertens den niedrigen Blutdruck, der auf Werte von 115/63, zeitweilig sogar auf 95/55 bei der 71 jährigen Patientin heruntergeht. Fünftens den Röntgenbefund am Herzen, der auch derart ist, wie man ihn bei der Thrombose der Coronargefäße antrifft. Sechtens die Tachycardie. Siebentens die Kreislaufinsuffizienz, auf die wir die im Vordergrund stehenden Lungenerscheinungen zurückführen. Achtens die erhöhte Senkungsgeschwindig-

keit der roten Blutkörperchen. Ob man in diesem Fall von einer allgemeinen Adynamie reden kann, geht aus der Krankengeschichte nicht klar hervor. Diese scheint jedoch zeitweise vorhanden gewesen zu sein. Von einer Pericarditis epistenocardica war nichts wahrzunehmen, es waren keine Reibegeräusche festzustellen.

Zusammengefaßt kann man sagen, daß retrospektiv betrachtet eine ganze Reihe der für eine Coronararterienthrombose typischen Symptome vorhanden waren.

3. Diskussion des elektrocardiographischen Bildes.

Das Elektrocardiogramm gestattet uns nun, die Diagnose auf Coronararterienthrombose mit Sicherheit zu stellen. Wir finden an ihm die typischen oben beschriebenen Zeichen in ausgeprägter Form. In Ableitung I tritt eine negative T-Zacke deutlich hervor, während wir in Ableitung II und III die spezifischen Veränderungen in dem erhöhten S-T-Intervall finden. Das S-T-Intervall ist deutlich monophasisch und verläuft oberhalb der Null-Linie. In der späteren Aufnahme vom 6. 4. 29. (in der Aufnahme vom 23. 9. sind im wesentlichen noch dieselben Veränderungen zu sehen) finden wir dann in Ableitung I ein flacheres T als in der Aufnahme vom 11. 1. In Ableitung II ist die T-Zacke, die im ersten Elektrocardiogramm noch das deutlich erhöhte S-T-Intervall bilden half, flacher geworden, so daß wir hier jetzt die Andeutung der Coronary T-Wave haben. In Ableitung III nähert sich die T-Zacke, die in der Aufnahme vom 11. 1. noch sehr weit oben lag, der Null-Linie. Sie ist zwar noch positiv, aber ihre fallende Tendenz ist nicht zu verkennen. Wir können an diesen zu verschiedenen Zeiten aufgenommenen Elektrocardiogrammen also sehr deutlich den Übergang des akuten Stadiums in das chronische Stadium der Coronararterienthrombose verfolgen. In diesem Übergang des für das akute Stadium typischen Elektrocardiogramms in das des Heilungsstadiums haben wir einen weiteren Beweis dafür, daß in diesem Fall eine Thrombose eines Coronargefäßes erfolgt ist.

4. Die Epikrise des Falles III.

Es handelt sich in diesem Fall also nicht um eine funktionelle Angina pectoris mit stenocardischen Anfällen, sondern um das viel schwerere organische Krankheitsbild des Gefäßverschlusses. Wir

sehen auch hier, daß nur das Elektrocardiogramm uns in den Stand setzt, auf die richtige Diagnose zu kommen, da die klinischen Symptome z. T. von den Lungenerscheinungen, die sekundärer Natur sind, überdeckt waren und z. T. überhaupt nicht klar vorhanden waren. Die Patientin ist später außerhalb der Klinik verstorben, eine Sektion konnte nicht gemacht werden.

VIII. Ein Fall mit coronarem T ohne Coronararterienthrombose.

Wir haben oben gesehen, daß die für das chronische Stadium der Coronararterienthrombose sprechenden Zeichen in der von Pardee gefundenen Coronary T-Wave bestehen. Weiter wurde gesagt, daß man auf Grund dieses Zeichens allein in Ableitung III nur auf eine heilende Conorararterienthrombose bzw. einen Myocardinfarkt schließen darf, wenn zu gleicher Zeit in einer anderen Ableitung ein negatives T angetroffen wird. Daß diese Forderung des 2. negativen T durchaus berechtigt ist, zeigt der folgende Fall, bei dem wir in einer Ableitung ein ausgesprochenes coronares T finden, obwohl für eine Coronararterienthrombose klinisch wie autoptisch absolut keine Anhaltspunkte vorhanden waren. Im einzelnen wird der Fall von Reuter und Gaupp als akute multiple Sklerose veröffentlicht werden. Ich will den Fall nur kurz in Hinsicht auf die elektrocardiographischen Veränderungen anführen.

Es handelt sich um einen 36 Jahre alten Versorgungsanwärter, der außer einer früheren Blinddarmerkrankung mit anschließender Operation immer gesund war. 2 Wochen vor seiner Aufnahme in die Klinik bekam er unter Fieber eine sich rasch ausbildende rechtsseitige Lähmung, die allmählich wieder zurückging. In der Nacht vor der Aufnahme erwachte der Patient mit größter Atemnot. Der hinzugezogene Arzt stellte ein Lungenödem fest und überwies den Patienten in die Klinik. Bei der Aufnahme zeigte der Patient eine starke Cyanose mit hochgradiger Tachypnoe und lautem Trachealrasseln bei jedem Atemzug. Über der Lunge fand man bei der Untersuchung gleichmäßig verteiltes kleinblasiges Rasseln, außerdem eine Dämpfung in der Gegend des rechten Mittelfeldes. Röntgenologisch wurde festgestellt, daß das rechte Zwerchfell weniger beweglich war als das linke, weiter daß das rechte Mittelfeld grobfleckig verschattet und daß eine deutliche Stauungslunge vorhanden war.

Das Herz war perkutorisch nicht vergrößert, die Töne waren sehr leise aber rein, dabei bestand eine ausgesprochene Tachycardie. Die Röntgenuntersuchung des Herzens ergab ein nach rechts vergrößertes Herz. R.R. 130/68 mm Hg, Puls 120. Elektrocardiogramm: Das Ekg. zeigte, daß die S-T-Strecke in Ableitung I im Bogen verläuft, T I ist negativ, T II flach.

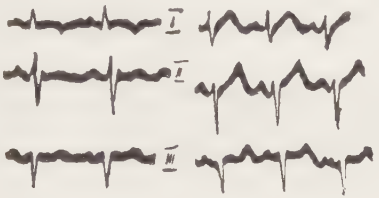

Fig. IX
Ekg. vom 9. V. 31
10 Tage nach Beginn

Fig. X
Ekg. vom 18. V. 31
19 Tage nach Beginn

Die Leber überragte den Rippenbogen um einen Querfinger. Sie war auf Druck schmerzhaft und von mittelderber Konsistenz. Die Temperatur war leicht erhöht, sie schwankte zwischen 37,5 und 38. Luesreaktionen waren alle negativ. Die Blutsenkung war normal. Bezüglich des neurologischen Befundes und weiterer Einzelheiten sei auf die Veröffentlichung von Reuter und Gaupp verwiesen.

Verlauf: Unter der Behandlung in der Klinik (Aderlaß, Strophantin, 100 ccm 40 %ige Traubenzuckerlösung intravenös) gelang es, das Lungenödem zur Rückbildung zu bringen. Der Patient fühlte sich subjektiv wohler.

Am 11. 5. 31 12 Tage nach Beginn der Erkrankung wurde abermals ein Elektrocardiogramm aufgenommen. In Ableitung I ist das im Bogen verlaufende S-T noch deutlich. T I ist noch negativ, jedoch nicht mehr so stark wie vor 2 Tagen. T II und T III haben im Verlauf mit der ersten Aufnahme erheblich an Höhe zugenommen.

Am folgenden Tage ist das Elektrocardiogramm fast normal. Ableitung I zeigt keine pathologische Veränderung. In Ableitung II und III sind auch keine wesentlichen Veränderungen nachzuweisen.

Am 16. 5 abends trat eine Verschlechterung im Befinden des Patienten ein. Die Temperatur und der Puls zeigten starke Schwankungen. Der periphere Kreislauf wurde zunehmend insuffizient. Der Puls war sehr klein, der Blutdruck nicht mehr meßbar. Unter schwerem Kollaps trat der Tod am 18. 5. ein.

Kurz vor dem Exitus wurde noch ein Elektrocardiogramm aufgenommen, das in allen Ableitungen ein abnorm hohes T erkennen läßt. Auch T I, das im Anfang negativ war, ist zu dieser Zeit abnorm hoch.

Auszug aus dem Sektionsbefund: Multiple Sklerose. Sklerotische Herde im Marklager beider Hemisphären und am Boden des 4. Ventrikels. Bronchopneumonische Herde im Unterlappen der rechten Lunge. Herz: Entspricht der Größe der Leichenfaust, linke Kammer fest zusammengezogen. Muskulatur von braunroter Farbe, ohne Herdveränderungen. Klappen sämtlich zart. Foramen ovale geschlossen, Herzohren frei. Aorta: schmal, Breite im aufsteigenden Teil 5 cm. Dicht oberhalb der Aortenklappen an den Abgängen der großen Halsgefäße und zwischen den Abgängen der Interkostalgefäße gelbe Fleckchen und Leisten. Besonders reichlich finden sich derartige Fleckchen in der Innenhaut der Halsschlagader. Kranzgefäße: Bis auf wenige gelbe Fleckchen zart, Lichtung nirgends verengt.

2. Epikrise des Falles.

Von diesem Patienten wurden 4 elektrodiagraphische Aufnahmen gemacht. In der ersten Aufnahme vom 9. 5. 31 ist in Ableitung I das coronare T deutlich zu erkennen. Das S-T-Intervall verläuft in einem nach oben konvexen Bogen und bildet nachher das negative T, das zwar in unserm Falle nicht sehr spitz ist, aber immerhin noch als coronare T-Zacke anzusprechen ist. In Ableitung II ist die T-Zacke auffallend flach. Ableitung III zeigt nichts Typisches. In der folgenden Aufnahme vom 11. 5. 31, also 2 Tage später, finden wir in Ableitung I nur noch ein negatives T. Es ist aber nur eben angedeutet negativ, auch ist der Bogen längst nicht so deutlich wie in der ersten Aufnahme. In Ableitung II ist T jetzt gut positiv. Am nächsten Tage, am 12. 5., ist T I fast normal, Ableitung II und III zeigen für uns nichts Wesentliches. Im Elektro-

cardiogramm, das am Todestage des Patienten gemacht wurde, sehen wir von Veränderungen im obigen Sinn nichts mehr. Es läßt keine speziell für einen Infarkt oder eine Schwiele des Herzmuskels charakteristischen Zeichen erkennen. Dagegen fällt das in allen Ableitungen abnorm hohe T auf. Auf diese Veränderung, die am Elektrocardiogramm des sterbenden Menschen auftritt, hat schon Schellong im Jahre 1923 aufmerksam gemacht. Er fand, daß die T-Zacke beim Eintritt des Todes an Höhe zunimmt und auch positiv wird, wenn sie vorher negativ war. Experimentell konnte die gleiche Veränderung bei Erstickung und Verblutung erzielt werden. Doch soll die Höhe der T-Zacke nichts über die Leistungsfähigkeit des Herzens aussagen. Dieser Fall zeigt uns, daß auch die coronare T-Zacke in Ableitung I allein uns nicht dazu bewegen darf, an den Coronargefäßen bezw. am Herzmuskel eine Veränderung im Sinne des Heilungsstadiums der Coronarthrombose anzunehmen. Wohl zeigt das Lungenödem eine Kreislaufschwäche, im engeren Sinn eine Schwäche des linken Ventrikels an, aber von einer Schwiele im Herzmuskel, die ja durch das coronare T angezeigt wird, können wir nicht reden. Auch bei der Sektion fand sich keine Veränderung in dieser Richtung. Der Herzmuskel war ohne Herdveränderungen, die Coronargefäße waren zart, ihr Lumen war nirgends durch pathologische Prozesse verengt. Auch fand sich keine Thrombose, durch die ein Verschluß hätte erfolgen können.

Obwohl wir hier in einer Ableitung die coronare T-Zacke vor uns haben, die sich dann auch weiter zum normalen entwickelt wie bei einer heilenden Coronararterienthrombose, ist in diesem Fall, wie uns die Krankengeschichte und die Sektion zeigen, doch kein umschriebener Infarkt vorhanden gewesen. Wir können also niemals auf eine heilende Coronararterienthrombose schließen, wenn nur in einer Ableitung das coronare T auftritt, auch dann nicht, wenn diese sich wie bei der Coronary T-Wave langsam zum normalen hin entwickelt. Wir müssen deshalb die Forderung erheben, daß auch in den anderen Ableitungen eins der spezifischen Zeichen vorhanden sein muß. Erst wenn wir in 2 oder allen 3 Ableitungen Veränderungen im oben beschriebenen Sinn finden, können wir eine heilende Coronararterienthrombose oder eine Herzmuskelschwiele diagnostizieren.

IX. Erklärung des für Coronararterienthrombose typischen Elektrocardiogramms.

Nachdem wir jetzt gesehen haben, daß es mit Hilfe der typischen Zeichen am Elektrocardiogramm möglich ist, eine exakte Diagnose auf Coronararterienthrombose zu stellen, drängt sich uns die Frage auf, wodurch diese Veränderungen zu erklären sind und wie sie zustande kommen. In der Literatur finden sich darüber nur sehr spärliche Angaben. Nur Pardee hat versucht, eine Erklärung zu finden.

1. Die Erklärung Pardee's.

In wörtlicher Übersetzung heißt es bei ihm in bezug auf die Kurve, die in Figur I wiedergegeben ist: „Im Anfang erhebt sich die Q-R-S-Gruppe wie in einem normalen Elektrocardiogramm mit dem ventrikulären Übergewicht in normalen Grenzen. Die Abweichung von der normalen Kurve kommt in der Spitze der S-Zacke in Ableitung I, in der Verkürzung des absteigenden Schenkels von R in Ableitung II und in dem Abbruch der R-Zacke in Ableitung III zum Ausdruck. Diese Kurven wurden photographisch vergrößert und ausgemessen, und man fand, daß alle diese Punkte dem Beginn der Q-R-S-Gruppe um 0,05 bis 0,06 Sekunden folgen. Lewis hat gezeigt, daß nach 0,05 Sekunden sich die ganze Herzmuskulatur in Kontraktion befindet außer einem Teil an der Basis des linken Ventrikels". Um auf unsern Fall zurückzukommen, schreibt Pardee weiter: „Wir konstatieren, daß die Kurve normal verläuft bis zu dem Punkte, wo die basale Ventrikelmuskulatur in Kontraktion gerät.

Ein anderer Beweispunkt am Elektrocardiogramm selbst liegt darin, daß die T-Zacke abwärts gerichtet ist in Ableitung I und aufwärts in Ableitung II und III, so daß wir in dieser Periode, in der die gesamte Muskulatur kontrahiert ist, und in der im normalen Herzen praktisch kein Strom fließt, bei diesem Patienten einen sehr bedeutenden Strom finden, dessen vorherrschende Richtung im Herzen ist: nach rechts in bezug auf die linke Hälfte, nach der Spitze in bezug auf die Basis und nach unten in bezug auf die obere Hälfte.

Fig. XI (nach Pardee)

In der obenstehenden Figur ist die punktierte Zone, die man sich ganz in die Ventrikelsubstanz hineinprojiziert denken muß, die einzige Region des Herzens, die einen Strom hervorbringen kann, der diese Eigenschaften erfüllt, wenn auf Grund einer sehr vermehrten Aktivität ihr Aktionsstrom über alle anderen Ströme dieser Zeit vorherrschend werden soll. Dies wird als Entstehungsmodus für die T-Zacke in Figur I angewandt, denn die Zone, die durch einen arteriellen Verschluß geschädigt ist, wird anämisch-nekrotisch, und die erste physiologische Folge davon würde wahrscheinlich eine kurze Zunahme in der chemischen Aktivität dieses Gebietes sein, obgleich dies Gebiet zu funktionieren aufhören würde. Diese Hypothese wird unterstützt durch die Resultate von Eppinger und Rothberger. Sie fanden, daß, wie schon erwähnt, Silbernitrat, das in die basalen Teile des Ventrikels injiziert wurde, eine hohe T-Zacke bei der Anus-Oesophagus-Ableitung gab, eine Vorherrschaft des Stromes im Herzen hervorrief von der Basis nach der Spitze, aber sie fanden auch, daß Abkühlung desselben Gebietes mit Chloräthylspray eine abwärts gerichtete T-Zacke ergab, einen Strom in der Richtung von der Spitze zur Basis. Abkühlung mit Aethylchlorid würde sicherlich zu einer Verminderung der chemischen Kontraktionsprozesse führen, und das Silbernitrat hatte ganz augenscheinlich die entgegengesetzte Wirkung."

Über die späteren Elektrocardiogramme schreibt Pardee weiter: „Der mehr graduelle Wechsel in der Richtung der T-Zacke mag mit der stufenweisen Ausbildung eines vollständigen Funktionsverlustes in dem nekrotischen Gebiet Hand in Hand gehen, welches verbunden ist mit der allmählichen Wiederherstellung der Funktion im angrenzenden Gewebe durch die kollaterale Zirkulation. Die neue Richtung der T-Zacke zeigt einen Strom an, welcher mehr von rechts nach links, von der Spitze zur Basis und von

der unteren zur oberen Hälfte des Herzens fließt. Dies ist dem Strom entgegengesetzt, der in diesem Teil gleich nach dem Insult floß, und er beruht wahrscheinlich auf der Funktionslosigkeit in den beteiligten Bezirken, welche zuerst überaktiv waren, so daß jetzt die Ströme, die von der normalen Tätigkeit in anderen Bezirken herrühren, vorherrschend geworden sind. Der Strom fließt in bezug auf den verletzten Teil gerade so wie nach der Abkühlung mit Aethylchlorid. Ein ähnlicher Wechsel in der Richtung der T-Zacke wurde von Smith 24 Stunden nach Anlegung des arteriellen Verschlusses bemerkt. Eppinger und Rothberger nahmen keine Elektrocardiogramme von ihren Hunden über eine Zeit hinaus von wenigen Stunden, aber Smith's spätere Elektrocardiogramme zeigen, ebenso wie die des hier beschriebenen Falles, daß die T-Zacke eventuell eine entgegengesetzte Richtung annimmt zu der, die sie im Anfang hatte." In der Zusammenfassung seiner Arbeit sagt Pardee dann noch folgendes: „Die Form des Elektrocardiogramms ist in diesen Fällen derart, wie sie auf Grund theoretischer Betrachtungen nach der Degeneration eines ziemlich großen Teiles der Ventrikelmuskulatur erwartet werden kann. Eine experimentelle Arbeit an Hunden stimmt mit den theoretischen Betrachtungen überein. In diesen Experimenten wurden an den Elektrocardiogrammen der Hunde Veränderungen hervorgerufen, die denen ähnlich sind, die in diesem Fall berichtet wurden."

2. Kritik der Erklärung Pardee's auf Grund der Anschauungen anderer Autoren über das Zustandekommen des Elektrocardiogramms.

Bei diesem Erklärungsversuch stützt Pardee sich auf Vorstellungen über das Electrocardiogramm, die z. T. mit den gut fundierten Anschauungen anderer Autoren nicht in Übereinstimmung zu bringen sind. Er nimmt an, daß durch eine v e r m e h r t e Aktivität im verletzten Muskelteil ein Aktionsstrom hervorgerufen wird, der über alle anderen Potentialunterschiede im Herzen vorherrschend werden soll. Zur Beleuchtung dieses Punktes möchte ich einige Versuche von Schellong anführen, die in einer Arbeit über die physikalischen Grundlagen der Elektrocardiographie veröffentlicht worden sind.

1. Am Kaninchenherzen rief Schellong durch Berührung des rechten Herzens mit einem Glasstabe Extrasystolen hervor. Diese Extrasystolen zeigten in der elektrocardiographischen Aufnahme eine mehrphasische Form.

2. Dann klemmte er die Ventrikelmuskulatur in der Richtung der Kammerscheidewand ab und zwar so, daß die Reizleitung dadurch unterbrochen war, der anatomische Zusammenhang aber gewahrt blieb. Die jetzt hervorgerufenen Extrasystolen blieben wegen der Blockierung durch die Abklemmung auf den rechten Ventrikel beschränkt und waren im Elektrocardiogramm rein einphasisch.

3. Der linke Ventrikel wurde in der Richtung der Scheidewand abgeschnitten, so daß der übrigbleibende rechte Ventrikel möglichst wenig geschädigt wurde. Hier bekam der genannte Autor dann wieder Extrasystolen von mehrphasischer Form.

Aus diesen Versuchen schließt Schellong, daß es beim Elektrocardiogramm darauf ankommt, ob am Herzen mit der isoliert tätigen Kammer die andere noch im anatomischen Zusammenhang steht oder ob die Kammer entfernt ist. Im ersten Fall treten rein einphasische Ströme auf, im andern wird das Elektrocardiogramm mehrphasisch. „Ist nämlich der Zusammenhang gewahrt und besteht noch eine Blockzone zwischen beiden Kammern, so muß man offenbar einen ungefähr einphasischen Strom erhalten. Denn während die eine Kammer tätig (negativ) ist, liefert die andere eine ungefähr ebenso große Anzahl positiver Muskelelemente. Ist dagegen die andere Kammer abgeschnitten und haben die an der Schnittfläche gelegenen Fasern sich soweit von dem Eingriff erholt, daß sie wieder tätig sind, oder sind sie — was wohl wahrscheinlicher ist — abgestorben, so muß ein Elektrocardiogramm von 2 Phasen entstehen, denn dann sind auf der Höhe der Systole einer Kammer keine unerregten Muskelelemente der anderen Kammer vorhanden, eine Stromentwicklung findet nicht statt." Danach hat eine Herzmuskelfaser bei ihrer Erregung nicht „von sich aus" die Fähigkeit, eine Potentialdifferenz zu erzeugen. Diese kommt erst dann zustande, wenn dem erregten Teil ein unerregter gegenübersteht. Geht die Saite auf einige Zeit nicht zur Null-Linie zurück, so heißt das also, daß während dieser Zeit ein Herzmuskelbezirk unerregt bleibt. Das Elektrocardiogramm im akuten

Stadium zeigt danach nicht eine vermehrte Aktivität, sondern das völlige Fehlen der Aktivität in dem betroffenen Bezirk an. Hierzu passen auch die Beobachtungen, daß bei Unterbindung der Coronararterien der anämische Teil sich nicht an der Kontraktion beteiligt, sondern während der Systole vorgewölbt wird.

Auch die Versuche von Eppinger und Rothberger, die Pardee zur Unterstützung seiner Anschauung anführt, lassen sich in diesem Sinn erklären. Eppinger und Rothberger fanden nach der Injektion von Silbernitrat in den Herzmuskel eine hohe T-Zacke, nach der Abkühlung des gleichen Bezirkes mit Chloräthyl aber eine negative T-Zacke. Pardee glaubt, daß diese negative T-Zacke durch eine verminderte chemische Aktivität auf Grund der Abkühlung hervorgerufen sei. Nach den Ergebnissen Schellongs liegen die Verhältnisse aber wohl folgendermaßen: Nach der Injektion von Silbernitrat sind die Herzmuskelfasern noch im Verbande vorhanden, sie sind aber unter allen Umständen geschädigt. Wir wissen, daß geschädigte Zellen eine verkürzte Kontraktion geben, der geschädigte Herzteil ist also schon unerregt, wenn das übrige Herz noch erregt ist. Wir haben es hier also mit einer Zone im Herzen zu tun, die wir mit der linken Kammer im 2. Schellongschen Versuch vergleichen können. Wie im Versuch bekommen wir auch hier einen monophasischen Aktionsstrom.

Bei der Abkühlung mit Chloräthyl werden die direkt betroffenen Zellen vereist. Sie sind in jeder Beziehung funktionsunfähig und können nicht als positive Pole bei der Kontraktion wirken. Die angrenzenden Zellen sind jedoch nur gekühlt. Sie beteiligen sich an der Kontraktion, doch ist diese bekanntlich von längerer Dauer als unter normalen Umständen. Zum Schluß der Herzaktion ist deshalb nur der abgekühlte Teil noch in Erregung, während das übrige Herz schon ganz in Ruhe ist, es sind also umgekehrte Verhältnisse vorhanden wie nach der Injektion von Silbernitrat. Daraus erklärt sich das entgegengesetzte Verhalten der T-Zacke nach der Injektion von Silbernitrat und bei der Abkühlung mit Chloräthyl.

Aus den Schellongschen Versuchen geht also hervor, daß die von Pardee gefundene Veränderung, die zu einer Zeit auftritt, wo das normale Herz ganz erregt sein sollte und das Elektrocardiogramm auf der Null-Linie verlaufen sollte, dadurch zu erklären

ist, daß eine Stelle des Herzens nicht mehr, sondern weniger aktiv ist.

3. Erklärungsversuch auf Grund der unter IX 2 dargelegten Ansichten.

Wenn wir eine neue Erklärung der für Coronararterienthrombose spezifischen Veränderungen suchen, die den obigen Anschauungen gerecht werden soll, müssen wir wohl von der Deutung des normalen Elektrocardiogramms ausgehen. Vielleicht gelingt es uns dann, den betreffenden Veränderungen, deren pathologisch-anatomische Grundlage wir ja kennen, eine vielleicht annähernd richtige Erklärung zu geben.

Wir fragen deshalb zunächst, wodurch die Q-R-S-Gruppe und die T-Zacke zustandekommen. Die Untersuchungen Lewis' darüber haben folgendes gezeigt: Der Reiz kommt vom Vorhof durch das His'sche Bündel und verläuft weiter in den Purkinje'schen Fasern, die außer an ihren Endausbreitungen nirgends mit der Herzmuskulatur in Berührung kommen, da sie von dieser durch Bindegewebe getrennt sind. Die Erregungswelle kommt fast gleichzeitig an allen Endausbreitungen an, und in diesem Augenblick beginnt die Kontraktion der Kammermuskulatur. In diesen Moment fällt auch der Beginn des Kammeraktionsstromes, d. h. die Q-R-S-Gruppe. Dann folgt ein Stadium, in dem sich die gesamte Ventrikelmuskulatur in Kontraktion befindet, es sind dann überhaupt keine Potentialschwankungen in den einzelnen Teilen vorhanden. Alle Teile des Herzmuskels sind in Kontraktion. Sie sind also alle negativ. Da keine Teile in Ruhe sind, sind auch keine positiven Pole vorhanden. Daraus erklärt sich, daß jetzt keine Potentialdifferenzen im Herzmuskel selbst auftreten können. In dieser Zeit finden wir das S-T-Intervall auf der Null-Linie. Jetzt kommt die Erschlaffung der Ventrikelmuskulatur durch den Abfall der Erregungswelle. In einzelnen Teilen treten wieder Erschlaffungen, also positive Pole, auf, während andere Teile noch in Kontraktion und damit negativ sind. Die Resultierende aus diesen Differenzen aller Teile stellt die T-Zacke dar. Wir können also kurz sagen, daß die Q-R-S-Gruppe mit dem Anfang und die T-Zacke mit dem Aufhören der Erregung der Kammermuskulatur zusammenfällt.

Beschäftigen wir uns zunächst einmal mit den Veränderungen am Elektrocardiogramm, die während des Heilungsstadiums auftreten. Das S-T-Intervall verläuft hier in einem Bogen nach unten und bildet dann das spitze negative T. Angewandt auf die obige Definition heißt das: Die Resultierende aus den vorhandenen Potentialschwankungen ist nicht gleich Null, sondern hat einen negativen Wert. Diese Verschiebung im Wert der Resultierenden kann man sich auch theoretisch vorstellen, denn durch die Thrombose ist ein nekrotischer Herd entstanden, in dem die Muskelsegmente sich nicht kontrahieren und zu dieser Zeit z. T. schon abgestorben und durch Bindegewebe ersetzt sind und infolgedessen auch keine Potentialschwankungen erzeugen, so daß dadurch die Größe und Richtung der Resultierenden aus allen Teilen beeinflußt wird. Jedoch müssen noch einige unerregte geschädigte Muskelteile im Herd vorhanden sein, denn sonst müßte zu dieser Zeit die Kurve auf der Null-Linie verlaufen. Erst wenn alle geschädigten Muskelelemente durch Bindegewebe ersetzt sind, wird die Kurve wieder normal.

Wie kommt es nun aber, daß man im akuten Stadium andere Veränderungen findet? Der Kammerkomplex ist hier rein monophasisch. Die T-S-Strecke liegt über der Null-Linie. Hier haben wir mit dem Vorhandensein eines frischen nekrotischen Herdes im Herzen zu rechnen, was einer Verletzung gleichkommt. Die Herzmuskelteile in diesem verletzten Gebiet stehen zwar noch in Zusammenhang mit den unverletzten. Sie sind aber in ihrer Ernährung so geschädigt, daß sie nicht mehr an der Kontraktion teilnehmen können. Sie wirken deshalb in der Gesamtheit des Herzens bei der Kontraktion als positive Pole, also ebenso wie der abgedrosselte Teil des Kaninchenherzens im zweiten Schellong'schen Versuch. Wie es im Versuch einen rein monophasischen Strom ergab, bekommen wir ihn auch hier. Der monophasische Strom kommt hier also dadurch zustande, daß im Herzmuskel während der ganzen Systole ständig unerregte und erregte Teile vorhanden sind. Da im Muskel nie nur erregte Teile vorhanden sind, kann auch nie der Null-Wert während der Systole erreicht werden. Wenn dann wieder alle Teile im Herzmuskel unerregt sind, kehrt das Elektrocardiogramm zur Null-Linie zurück. Mit der Zeit werden die geschädigten Herzmuskelteile bindegewebig

durchsetzt und fallen damit für die Wirkung auf das Elektrocardiogramm aus. Dieses geschieht natürlich sehr langsam und auf diese Weise ist wohl der langsame Übergang des rein monophasischen Stromes im akuten Stadium in den diphasischen des Heilungsstadiums zu erklären. Außerdem werden mit der Zeit einige Segmente der Herzmuskulatur in der Peripherie des nekrotischen Herdes sicher wieder funktionstüchtig, wodurch dann noch die Resultierende aus allen Potentialschwankungen verändert wird. Durch diesen Wechsel ist wohl das wechselvolle Bild im Elektrocardiogramm im akuten Stadium zu erklären.

Wir finden also als Erklärung des Elektrocardiogramms im Gefolge eines Coronararterienverschlusses folgendes:

a) Im akuten Stadium: Die Veränderung im Elektrocardiogramm ist bedingt dadurch, daß die Herzmuskelteile im nekrotischen Gebiet geschädigt werden, infolgedessen nicht an der Kontraktion teilnehmen und sich während der ganzen Systole als unerregte Teile positiv gegenüber den erregten negativen Teilen verhalten, wodurch das monophasische erhöhte S-T-Intervall zustandekommt.

b) im Heilungsstadium: Langsam setzt eine bindegewebige Vernarbung der geschädigten Teile ein, wodurch die Herzmuskelfasern gleichsam aus ihrem Verbande gelöst werden. Einige Teile sind wieder funktionstüchtig geworden, jedoch ist ein großer Teil noch zerstört, der jetzt zum größten Teil in eine bindegewebige Schwiele umgewandelt ist und nicht mehr als unerregter Herzmuskelteil wirken kann, wodurch dann die Resultierende aus allen Potentialschwankungen aller Herzmuskelteile in der beschriebenen Weise verändert wird.

Zusammenfassung.

1. Bei Coronararterienthrombose gibt es ein ausgesprochenes Krankheitsbild, aus dem in klassischen Fällen die Diagnose mit Sicherheit zu stellen ist.

2. Die Coronararterienthrombose verursacht am Elektrocardiogramm ganz bestimmte, von Veränderungen bei anderen Herzkrankheiten streng verschiedene, spezifische Zeichen.

3. Es werden drei Fälle von Coronararterienthrombose beschrieben, die aus ihrem klinischen Bild nicht diagnostiziert werden konnten.

4. Auf Grund der Veränderungen am Elektrocardiogramm war es möglich, die Diagnose in diesen Fällen zu stellen.

5. Ferner wird ein Fall beschrieben, der in einer Ableitung des Elektrocardiogramms ein Zeichen der heilenden Coronararterienthrombose zeigt, bei dem aber klinisch keine Symptome für das Bestehen dieser Erkrankung vorhanden waren. Auch ergab die Sektion keinerlei Anhaltspunkte für einen früher erfolgten Verschluß einer Kranzader.

6. Eine Erklärung Pardee's der am Elektrocardiogramm bei Coronararterienthrombose gefundenen Zeichen wird widerlegt, da sie auf Anschauungen aufgebaut ist, die mit anderen experimentell gestützten nicht übereinstimmen.

7. Es ist versucht worden, für die bei Coronararterienthrombose typischen Veränderungen am Elektrocardiogramm eine Erklärung zu finden, die den obigen Ansichten über das Zustandekommen des Elektrocardiogramms gerecht wird.

Für die Anregung und Förderung dieser Arbeit bin ich Herrn Prof. Dr. Schellong zu großem Dank verpflichtet. Ferner danke ich Herrn Prof. Dr. Schellong für die bereitwillige Überlassung der Krankengeschichten.

Literatur.

Bedford: s. Parkinson.

Brandenburg: Coronarsklerose und Myocardinfarkt. Med. Klinik 1931, 27. Jahrg. Nr. 15.

Clarke and Smith: The Electrocardiogram in Coronary Thrombosis. Journ. of Laboratory and Clinical Medicine. Bd. 11. 1925/26.

Christians: Cardiac Infarction. Americ. Heart Journ. Bd. 1. 1928.

Einthoven: Die Aktionsströme des Herzens. Handb. d. norm. und pathol. Physiol. VIII,2.

Eppinger und Rothberger: Zur Analyse des Elektrocardiogramms. Wiener klin. Wochenschr. 22, 1909.

Frank, E.: Das klinische und elektrocardiographische Bild der Coronararterienthrombose. Pathologie und Therapie der Zirkulationsstörungen. 6. Fortbildungslehrgang in Bad Nauheim.

Goldenberg und Rothberger: Über den Krampf der Coronargefäße. Wiener klin. Wochenschr. 1930, 43. Jahrg. Nr. 39.

Graser: Myomalacia cordis bei Thrombose einer Coronararterie. Deutsches Arch. f. klin. Med. Bd. 35.

Hammer: Ein Fall von thrombotischem Verschluß einer der Kranzarterien des Herzens. Wiener klin. Wochenschr. 1878, Nr. 5.

Hanser: Über Fieberbeobachtungen bei Angina pectoris. Med. Klin. 1912, S. 1402.

Hochrein, M.: Zur Diagnose und Therapie der Coronarthrombose. Münchner med. Wochenschr. 77 (1793) 1930.

Jegorow: Zeitschr. für klinische Medizin, Bd. 106.

Leyden: Über die Sklerose der Coronararterien und die davon abhängigen Krankheitszustände. Zeitschr. f. klin. Med. Bd. 7, 1894.

Man, H.: s. Rothschild.

Mayer, G.: Zur Kenntnis der spontanen Herzruptur. Deutsches Arch. f. klin. Med. Bd. 43.

Neisser: Angina pectoris. Neue deutsche Klinik.

Obrastzow und Strachesko: Zur Kenntnis der Thrombose der Coronararterien des Herzens. Zeitschr. f. klin. Med. Bd. LXX, 1910.

Oppenheimer: s. Rothschild.

Oettinger: Über Veränderungen des Elektrocardiogramms bei akutem Verschluß der Coronararterien. Zeitschr. f. klin. Med. Bd. 110.

Parkinson and Bedford: Cardiac Infarction in Coronary Thrombosis. Lancet 1928.
Successive Changes in the electrocardiogram after cardiac Infarction. Heart XIV, 28.

Pardee: An Electrographic Sign of Coronary Artery Obstruction. Arch. of Internal Med. Bd. 26, 1920. Americ. Journ. of Medical Sciences Bd. 169. 1925.
Clinical Aspects of the Electrocardiogram, New York, Hoeber 1928.

Pletnew, D.: Zur Frage der intravitalen Differentialdiagnose der rechten und linken Coronararterienthrombose des Herzens. Zeitschr. f. klin. Med. Bd. 102, 1926.

Rothberger: s. Eppinger und Goldenberg.

Rothschild, Man und Oppenheimer: Successive Changes in the Electrocardiogram following Acute Coronary Artery Occlusion. Proceedings of Society for experim. Biology and Medicine. Vol. XXIII, 1925/26.

Rindfleisch: Einige Bemerkungen über Angina pectoris. Deutsche med. Wochenschr. Nr. 43, 1924.

Schellong: Die physikalischen Grundlagen der Elektrocardiographie. Zeitschr. f. d. ges. exper. Med. Bd. 50, 1926.
Elektrocardiographische Beobachtungen am sterbenden Menschen. Zeitschr. f. die ges. exper. Med. Bd. 36, 1923.

Schlomka: Elektrocardiographische Beobachtungen bei Herzstichverletzung. Deutsche med. Wochenschr. 57. Jahrg. 1931, Nr. 15.

Strachesko: s. Obrastzow.

Smith: Archives of internal Medicine, Bd. 22, 1918. Bd. 25, 1920. Bd. 32, 1923.

Sternberg: Das chronische partielle Herzaneurysma. Verhandl. des Kongr. f. innere Med. 1912.

LEBENSLAUF.

Ich, Hans Wilhelm Paulsen, wurde am 2. Februar 1907 in Koldenbüttel, Kreis Eiderstedt, als Sohn des Lehrers Heinrich Paulsen geboren. 3 Jahre besuchte ich die Volksschule meines Heimatortes und nach einem Jahr Vorschule kam ich auf die Oberrealschule in Heide in Holstein. 1926 bekam ich an dieser Anstalt das Reifezeugnis und studierte darauf Medizin an den Universitäten in Halle, Freiburg und Kiel. 1928 bestand ich in Halle die ärztliche Vorprüfung und 1931 in Kiel das medizinische Staatsexamen.

Meine Lehrer waren: Abderhalden, Anschütz, Aschoff, Axenfeld, Dold, Eppinger, E. Fischer, Haecker, Heine, Hertz, Hoche, P. Hoffmann, Janssen, Jores, Kahler, Karsten, Klingmüller, Knoop, Külz, Noeggerath, Pankow, E. Rehn, Rein, Rominger, Rost, Runge, Schellong, Schittenhelm, Schröder, Starlinger, Staudinger, Stertz, Stieve, Uhlenhuth, Vorländer, Wartenberg, Ziemke, Zimmermann.